

## GAZİANTEP AMERİKAN HASTANESİ RESTORASYONU

Dr. Öğr. Üyesi Türkân UZUN\*  
Gizem AYGÜN\*\*

Başvuru: 7.11.2018  
Kabul: 21.01.2019

**Öz**

Gaziantep'te Amerikalılar tarafından verilen sağlık hizmetleri 1847 yılında, Azariah Smith (1817-51) adında bir doktorun Antep'e gelmesi ve yerleşmesi sonucu başlamıştır. Dr. Smith Öksürük deliği isimli tepede bir hastane kurarak bulunduğu çevre halkına yararlı olmak adına sağlık sorunları için çözümler üretmeye çalışmıştır. 1851'de Dr. Smith ölünce anısına fon oluşturularak adına bir hastane kurulması öngörülmüştür. Şehirde uzun yıllar hizmet veren Amerikan hastanesi savaş yıllarında bir dönem işlevini yitirmiştir. 2003'te başlayan kapsamlı tadilat ve restorasyon sonucu yenilenen hastane kompleksi günümüzde Gaziantep kent halkına sağlık hizmetleri vermeye devam etmektedir. 19. Yüzyılın ortalarında Gaziantep Amerikan Hastanesi özgün belge ve fotoğraflarıyla, restorasyon ve tadilat raporları beraberinde mimari projeleri ile bu makale kapsamında yer almış oluşu ile de mimarlık tarihinde bilinmeyen bir Anadolu kent hastanesinin tarihi yönleriyle ele alınması sağlanmış olacaktır.

Anahtar kelimeler: Gaziantep, Amerikan Hastanesi, misyonerlik, restorasyon.

**Restoration of Gaziantep American Hospital****Abstract**

Health services given by Americans in Gaziantep started in 1847 when a doctor named Azariah Smith (1817-51) came to Gaziantep and settled there. Dr. Smith set up a hospital in the hill called Oksuruk Deligi and tried to generate solutions for health problems in order to be beneficial to the local people. When Dr. Smith died in 1851, it was envisaged that a hospital would be established in his name in his memory. The American hospital, which served for many years in the city, lost its function in the war years. The hospital complex, which was renovated in 2003 as a result of extensive renovation and restoration works, continues to provide health services to the people of Gaziantep today. Dating back to the middle of the 19<sup>th</sup> century, Gaziantep American Hospital with its original documents and photographs, restoration and renovation reports along with its architectural projects and the fact that it has been included in this article, will enable the historical aspects of an unknown Anatolian city hospital in the history of architecture.

Keywords: Gaziantep, American Hospital, missionary, restoration.

\*Maltepe Üniversitesi, Mimarlık ve Tasarım Fakültesi, Mimarlık Bölümü, turkanuzun@maltepe.edu.tr , ORCID: 0000-0002-3306-0101

\*\* Hasan Kalyoncu Üniversitesi, Güzel Sanatlar ve Mimarlık Fakültesi, Mimarlık Bölümü, Yüksek Lisans Programı, gizemaygun@hotmail.com , ORCID: 0000-0002-3829-2702

## 1. Giriş

18.yy'ın ilk çeyreğinden itibaren, Osmanlı Devleti resmi kurumlarından başlayıp sivil hayata kadar yayılan “Yenileşme hareketleri” başlamıştır; “Yenileşme” hareketleri II. Mahmut Dönemi ve 1839 Tanzimat'ın ilanı ile köklü reform hareketine dönüşmüştür (Uzun, 2008, 17). Avrupa Devletleri ile kurulan siyasal, sosyal, kültürel ve eğitsel alanlardaki temas ve ilişkiler, çeşitli alanlardaki bilgiyi ve güncel gelişmeleri takip etme zorunluluğu getirmiştir (Sözen, 1984). 19. yüzyıl Batılılaşma Dönemi'nde sağlık, eğitim ve askeri alanlarda yenileşme reform hareketleri gündeme gelmiştir. Reform hareketleri kapsamında İmparatorluk sınırlarında mimari alanlarda yeni bina ve kompleksler inşa edilerek hizmete açılmıştır. Okul, hastane gibi Kamusal yapılarda yurtdışından görevlendirme ile getirilen uzman kadrolar Ülke genelinde çalışmaya başlamıştır. Bu geçiş döneminde, 18.yy sonlarından başlayarak Saray'a davet edilen gayrimüslim mimarlar ve şirketlerine imtiyazlar tanınmış ve kurulan ortaklıklar (İtalyan, Alman, Fransız) Osmanlı'nun yeni fiziki çehresinin oluşumunda önemli rol oynamışlardır (Uzun, 2008, s.18).

Osmanlı İmparatorluğunda 19. yy başlarında Amerikan Hükümeti tarafından desteklenen çeşitli Eğitim ve sağlık kuruluşlarının İmparatorluk sınırları içinde çeşitli faaliyetler sürdürmüştür. Bu faaliyetler 1810'da kurulan “ABCFM; *American Board of Commissioners for Foreign Missions*” adlı, Amerikan yabancı misyoner komisyonu kurulu tarafından sürdürülmektedir. Amerikan Board, 1812'de Massachusetts eyaleti tarafından yurtdışından misyonerleri öncelikle dini amaçlarla göndermek<sup>1</sup>, okulları ve hastaneleri açmak da dahil olmak üzere alanında uzman bir grup gönüllü fedakar işgücünü kiralayan Protestan bir ajanstır.<sup>2</sup>

Osmanlı topraklarında misyonerlik faaliyetlerinin başladığı tarih 1811 ve ilk Anadolu şehri İzmir'dir<sup>3</sup>. Amerikan Board, 1820 yılında ilk misyonerlerini Osmanlı topraklarına göndermiştir. Osmanlı İmparatorluğu, Amerikan hükümeti misyonerlik faaliyetleri için çok caziptir (Fendoğlu, 2018). Misyonerler Anadolu'nun çeşitli kentlerinde okul ve hastane yapıları yapmışlardır (Yakar, 2015). Amerikan Board, Antep, Mardin, Talas, Merzifon, Van, Erzurum, Sivas, Adana, Konya, Diyarbakır ve İstanbul gibi illerde hastane, tıp okulu, hemşire sınıfı ve eczaneler kurarak kurumsallaşma yoluna gitmiştir (Taşkın, 2017).

İmparatorluk sınırları içinde farklı bölgelerde hastane kuruluşlarına dair özgün bilgiler Başbakanlık Osmanlı Arşiv (BOA) belgelerine dayanılarak

<sup>1</sup> İsa Peygamberin şifa dağıttığı inancına bağlı olarak çalışmalar dünya genelinde sürmüştür.

<sup>2</sup> <http://www.dlir.org/arit-american-board-archives.html>

<sup>3</sup> İzmir'de ilk Amerikan Ticaret Odası 1811'de açılmıştır (Doğu, 2009). Yirminci yüzyılın ikinci on yılında ABCFM, başta Ermeni ve Yunan olmak üzere yerel Hristiyan topluluklarına hizmet veren Anadolu ve Balkanlarda yirmiden fazla görev istasyonu kurmuştur (Amerikan Yönetim Kurulu Arşivi).(URL 4 )

bilinmektedir. Bu belgelerden biri Basra'da Amerikan hastanesi ve okulu inşası bilgilerini içeren bir belgedir. Belge 12.05.1913'e tarihlenmektedir.<sup>4</sup> 1924 yılında Ülke'ye gelen yabancı doktorların Amerikan hastanelerinde hizmete devam ettiği ve Sıhhiye Müdüriyeti tarafından görevlendirildiği bir başka BOA belgesine göre bilinmektedir.<sup>5</sup> Ayrıca El-aziz'de (Elazığ) bir Amerikan Hastanesi olduğu ve 1925'de El-Aziz'deki Amerikan Hastanesi'nin geçici olarak askeri hizmetlere terkine ilişkin alınan karar olduğu<sup>6</sup> BOA belgelerinden anlaşılmaktadır.

Antep'e Board misyonerleri ilk olarak 1818-19 yıllarında gelmiş olmasına rağmen, Amerikan kayıtlarına göre 1848'de bir misyoner istasyonu kurulmuştur. Amerikan Hastanesinin 1960'lı yıllarda hizmet verdiği ve Amerikan ve Türk Hükümeti tarafından verilen bağış ve desteğin ilerleyen yıllarda da devam ettiği bir dizi Başbakanlık Cumhuriyet arşiv belgesinden anlaşılmaktadır. Bunlardan 1961 tarihli olanı,<sup>7</sup> "Amerika'daki Nebraska Üniversitesi tarafından Ankara Üniversitesi Veteriner Fakültesine bağışlanan malzemeler ile Amerikan Board Heyeti tarafından Gaziantep Amerikan Hastanesi'ne bağış olarak gönderilen bir kamyonetin her türlü vergiden muaf tutulması"na ilişkindir. 1972 yılına ait bir diğeri "Amerikan Board Heyeti tarafından, Gaziantep Amerikan Hastanesi'ne bağış yoluyla gönderilen malzemenin her türlü vergiden muaf tutulması" bilgisini içerir.<sup>8</sup>

## 2. Gaziantep'te Amerikan Hastanesinin Kuruluş Tarihçesi

Gaziantep, Türkiye'nin yüzölçümü büyüklüğü olarak 6. büyük kenti olup bölge içinde ticaret, sanayi, turizm, sağlık, ulaşım, gıda sektöründe öncü konumdadır. Suriye'nin Halep şehri ile olan yakın sınır komşulukları açısından bölgenin önemli coğrafi merkezidir. Bu özel coğrafi konumdan dolayı Antep şehri bölge açısından önemli bir çekim noktası olmuştur (Uzun & Karabeyeser, 2018).

Antep'te Amerikan Hastanesi'nin kuruluş tarihçesi Dr. Smith'in Board misyoneri olarak bölgeye gelmesi ile başlar. 1842 yılında pastör olmasının ardından Dr. Smith Türkiye'ye gitmek üzere yola çıkmıştır. Çağdaşı olan pek

<sup>4</sup> BOA, R-29-02-1328, Gömlek No:86,sıra no:5: Yer: HR.HMŞ.İŞO

<sup>5</sup> Doktor Wilson Dodd'un Amerikan Hastanesi'nde asistan olarak istihdamında Sıhhiye Müdüriyeti'nin itirazını gerektirecek bir durumun olmadığına dair belge; BOA, tarih: 18.03.1924, Fon: HR.İM.,Kutu no:100 gömlek no:22,sıra no:0.

<sup>6</sup> BOA,Fon: HR.İM. Kutu:139 Gömlek no:76,sıra no: 0 El-Aziz'deki Amerikan Hastanesi'nin muvakkaten cihet-i Askeriye'ye terki. (Osm.-Fr.)

<sup>7</sup> BCA,tarih:13.10.1961, Fon:30-18-1-2 Kutu:162, Gömlek no:53,sıra no:3

<sup>8</sup> BCA,tarih:25.07.1972, Fon:30-18-1-2 Kutu:286, Gömlek no:62,sıra no:7

çok ABCFM mensubu gibi Dr. Smith de dini ve tıbbi çalışmalarının dışında bilimsel konulara da merak salmıştır <sup>9</sup> (Johnson, 2008).

Doktor Smith'in tıp alanındaki yetenekleri, ona hem Türklerden hem de Ermenilerden pek çok dost kazandırmıştır. Son derece korkulan bir hastalık olan kolera salgınının çevredeki köylerde ortaya çıktığı hakkındaki haberler hizmetlerine olan talebi, daha da arttırmıştır. Johnston <sup>10</sup> sadece bir pastördü, oysa Smith eğitim görmüş bir doktor olup Osmanlı ülkesinde mesleğini icra edebileceğine dair resmi fermanı da bulunmaktaydı; böylece Türk yetkililerin desteğini de garantilemiş durumdaydı (Johnson, 2008).

Antep Amerikan Hastanesinin ilk binası, 1848 yılında Gaziantep'e yerleşmeye karar veren Dr. Azariah<sup>11</sup> Smith<sup>12</sup> anısına 1879'da Yale Üniversitesi'nden sınıf arkadaşlarının yaptıkları bağışlar ve topladıkları yardımlar ile Kayacak Mahallesi'nde kurulan binasıdır. <sup>13</sup>

Hastaneye Dr. Azariah Smith Memorial Hospital adı verilmiştir (Fot. 1). Hastane 10 yatakla hizmete girmiştir. Hastanenin ilk dönemlerinde (Fot. 2) sadece erkeklere hizmet verilmiştir. Daha sonra 1886 yılında kadın hastalar da hastaneye kabul edilmiştir (Yakar, 2015).

<sup>9</sup> 1844'de, Musul'da bulunduğu sırada Fransız diplomat ve arkeolog Paul-Emile Botta ile tanıştı. O sırada Botta, Asurlular'ın başkenti Ninova olarak belirlediği o civardaki antik bir sarayın kalıntılarında kazı çalışmalarını yürütüyordu. Özellikle İncil'deki tarihle olan bağlantısından ötürü Botta'nın çalışmalarına büyük hayranlık duyan Smith, arkeoloğun bulguların anlatan bir makale yazmıştır: "Ruins of Ninevah: Description of the Discoveries made in 1843 and 1844." Bu makale 1845 yılında *American Journal of Science and Arts*'da yayımlanmıştır (Johnson, 2008).

<sup>10</sup> Şehirdeki Ermeniler'den ABCFM tarafından basılan kitap ve risaleler aracılığıyla Protestan görüşleri aşına olan bir bölümü, 1845 yılında Board'a başvurarak kendilerine Protestan inançlarını öğretecek birisinin gönderilmesini istemişlerdir. Bu talep üzerine Henry Van Lennep 1847 yılı başlarında Antep'i kısa bir süre ziyaret etmiştir. Birkaç ay sonra da şehirde sürekli kalmayı planlayan Thomas Johnston Antep'e gelmiştir. Ancak Ermeni Ortodoks Kilisesi mensupları ve kıdemli din adamları tarafından yeni ilkelere karşı gösterilen karşı tavırlar sonucunda Johnston 2 ay sonra şehirden uzaklaştırılmıştır. Şehirden kaçarken Protestanlık karşıtı kişiler tarafından kabul edilmemiştir. Bunun üzerine kenti terk etmiştir (Johnson, 2008).

<sup>11</sup> Dr. Azariah Smith 16 Şubat 1817 tarihinde, New York eyaleti Manlius'ta doğdu. Dr. Azariah Smith 1838 yılında Yale Üniversitesi'nden mezun oldu. Philadelphia ve New York'ta tıp eğitimi aldı. Dr. Smith aynı zamanda bir Protestan pastördü ve Osmanlı İmparatorluğu'nda 1820 yılında din, eğitim ve sosyal hizmet alanlarında çalışmalar başlatan Protestan misyoner kuruluşu American Board of Commissioners for Foreign Missions'ın (ACBFM) da üyesiydi (Johnson, 2008).

<sup>12</sup> Misyoner doktorlar mesleklerini icra etmek için bir hastane ortamı olmadığından evlerini klinik olarak kullanmaktaydılar, aynı zamanda yerli bölge halkından yetenekli olanları da eğiterek yardımcıları yapmışlar ve zamanla bu yardımcı kişiler tecrübelerini kullanmışlardır. Bu şekilde eğitim verme konusunda Dr. Grant, Dr. Henry S. West, Dr. Azariah Smith uygulamanın öncülleri olmuşlardır. Zamanla hastane kurma düşüncesi gelişmiş ve 1880'lerden itibaren daha donanımlı hastaneler kurmaya başlamışlardır. (The Orient, "Medical Missionary Work", vol. IX. Extra Bible House, March 8, Constantinople 1922, s. 24)

<sup>13</sup> <http://www.mmtamerikan.com/Tarihce>



Fot. 1. Azariah Smith Memorial Amerikan Hastanesi (Uzun, T. arşivi)



Fot. 2. XX. yüzyılın ilk çeyreğinde Amerikan Hastanesi (Yüce, 2010)

Amerikan Board'ın misyonerlik aracı olarak gördüğü sağlık çalışmalarının örnekleri sadece Gaziantep'de değil 1908'de Diyarbakır'da<sup>14</sup> ve 1920'de İstanbul<sup>15</sup> Amerikan Hastanesinde görülmektedir.

<sup>14</sup> “Diyarbakır'da sağlık çalışmalarının başlaması aslında misyonun bölgede kurulmasıyla başlamıştı. Amerikan Board'ın bölgeye gönderdiği ilk misyonerlerden David H. Nutting ve Henry Lobdell tıp eğitimi almış misyonerlerdi. Dr. David H. Nutting ve eşi 1854 yılında Diyarbakır'a geldi. Dr. Nutting, hekimlik bilgisini misyoner çalışmalarında etkin bir şekilde kullandı. Dr. Nutting, Diyarbakır'daki ilk yılında 1350 hastayı dispanserde tedavi etmiş ve ayrıca hastaların evlerine 350 ziyaret yapmıştır. Aslen Ermeni olan ve Amerika'da yaşayan Aslan Sahagian'ın 15.000 dolar parasını eğitim ve Diyarbakır'daki hastanenin yapılması için miras bırakmıştır. Misyon raporlarında Diyarbakır'da medikal çalışmalarının, bir evin kiralanarak 1908 yılında Dr. Ward tarafından başlatıldığı belirtilmektedir” (Taşkın, 2017) .

<sup>15</sup> 20 Ağustos 1920 tarihinde Eski İstanbul Çarşıkapı Caddesi'nde bir köşkte kurulan Amerikan Hastanesi, 1925 yılında Taksim'deki Alman Hastanesi binasını kısa süre kullandıktan sonra, 1928 yılında bir apartmana taşınarak hizmet vermeye devam etmiştir. 1995 yılında Vehbi Koç Vakfı bünyesine katılmıştır. Hastane o güne kadar New York kökenli, kar amacı gütmeyen Amerikan Hastanesi Şirketi tarafından yönetilmiş ve desteklenmiştir. Yeni modern binalarıyla 2007 yılında 60.500 m<sup>2</sup>'lik bir modern sağlık tesisine dönüşmüştür (url 2) (İstanbul Amerikan Hastanesi) .



Fot. 3. Hastane binasının sokak giriş duvarı ve hastanenin kuzey cephesi 1910'lar (Uzun, T. arşivi)



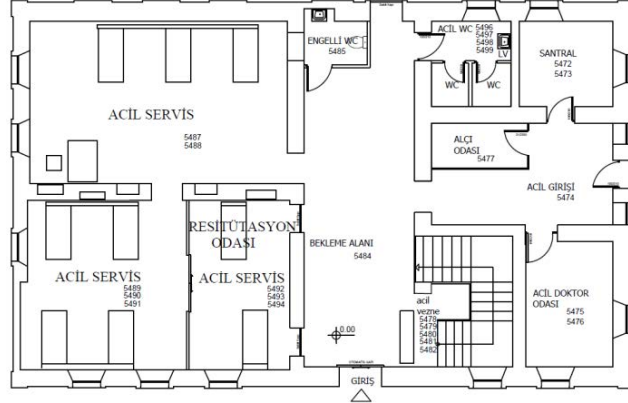
Fot. 4. 1910-1915 yıllarda Amerikan Hastanesi (Uzun, T. arşivi)

### 3. Gaziantep Amerikan Hastanesi Mimarisi

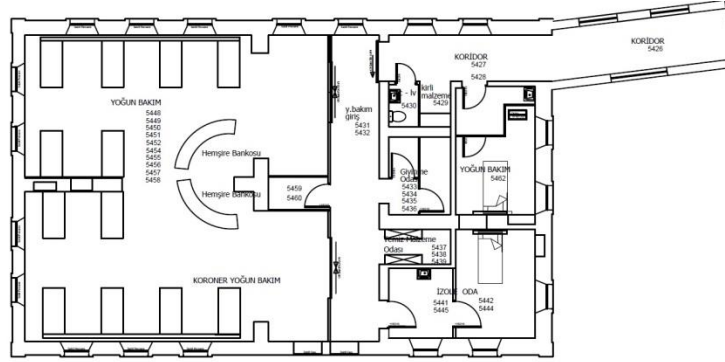
Amerikan Hastanesi, yerleşik olan Gaziantep'in Şahinbey ilçesi Tepebaşı mevkiinde bulunmaktadır. 1. derece tarihi anıtsal yapı olan poliklinik binaları ve hastanenin Amerikalı kurucularının tek amaçları herhangi bir karşılık beklemeden şehir halkına sağlık hizmetinde bulunmuştur. Hastane, 13.500 m<sup>2</sup>'lik iki parsel üzerinde **A** ve **B** blok olmak üzere iki ana poliklinik, acil servis binası, yataklı servis binası ve idari binadan oluşmaktadır. Poliklinik A bloğu Dağlı Ömer Sokak ve Emir Sokağın köşesinde yer alır A Blok, 3 kattan oluşur. Bu binada, hastane binası ile irtibatı sağlayan üç giriş bulunmaktadır. Hayık Baba Sokağına paralel olan idari bina A bloğun güneybatısında yer almakta, binaya bitişik bir yakıt deposu bulunmaktadır. Acil binası 2 katlı olup, hastanenin araç ve ana girişinin yanında yer almaktadır. Ana girişin karşısında 3 katlı yataklı servis binası bulunmaktadır.

B blok bu parselin dışındaki parselde yer alır (Fot. 5) (Şekil 1). 4 katlı yapı olan bu bloğun 2 girişi vardır. Bloğun ana girişinde merdiven bulunmaktadır. Oldukça geniş olan bu giriş Poliklinik B bloğunu hastanenin diğer blok ve yapılarından ayırır. Üç tarafı yüksek taş duvarlarla çevrili bir bahçe içerisinde ise küçük bir mezarlık yer almaktadır (Fot. 31).





Şekil 2. Acil blok zemin kat planı (Uğraş, 2001)



Şekil 3. Acil blok yoğun bakım katı planı (Uğraş, 2001)

Günümüze kadar çeşitli amaçlarla kullanılan bu bina, 1905 yılında Londralı Anna Morstong tarafından bölgenin en önemli taş ustalarına yaptırılmıştır. Binanın Güneye bakan cephesinde "Bütün günahları af eden ve bütün hastalıklara şifa veren Allah'tır" (Fot. 6) yazısı bulunan alınlığa sahip kemerli bir kapıdan girilmekte ve bu kapının tam üzerine gelen bölümde bir balkon ayrıca bu balkona açılan iki adet yine kemerli kapı ile bütünlük oluşturulup sol ve sağ yanlarda atlatmalı olarak kullanılan bazalt taşlarla da taç kapı görünüşü oluşturulmaktadır.

Giriş katında geniş üst katta ise daha dar olarak kullanılan bazalt taşlar binanın dört köşesinde köşe vurgusu olarak devam etmektedir. Çatı saçağı altında ve birinci kat döşeme hizasına uygulanan yine açık renk taş malzemeden kat silmesi kat izine dikkat çekmektedir. Adana Kültür ve Tabiat Varlıklarını Koruma Kurulu'nun izinleri doğrultusunda binanın çatısı aktarılmış kırılan kiremitler yenilenmiştir. Çatının taşıyıcı sistemi sağlam olduğu için dokunulmamıştır. Yağmur oluklarıyla iniş boruları bakırdan orijinaline uygun olarak yeniden yapılmış olup binanın tüm cephesi tazyikli ilaçlı su ile fırçalama yöntemi ile yıkanarak temizlenmiştir. Cephe de bulunan taşlar çok sert



olduğundan fazla yıpranma tespit edilmemiş olup çok az sayıda taş çürütme yapılarak yenilenmiştir. Çürüyen ahşap pencere ve kapılar ahşap görünümlü plastik esaslı pencerelerle değiştirilmiştir.



Fot. 6. Binanın güneye bakan cephesindeki yazı (Aygün, 2018).

Binanın ve eski haline ait mevcut resimlerden (Fot. 7-8-9) cephe özelliklerinin değişmediği anlaşılmaktadır (Restorasyon raporu, 2003).



Fot. 7. Acil binasının 1910-1915 yıllarındaki görünüşü (Uzun, T. arşivi).



Fot. 8. Acil binasının 1995 yılındaki görünüşü (Uzun, T. arşivi).



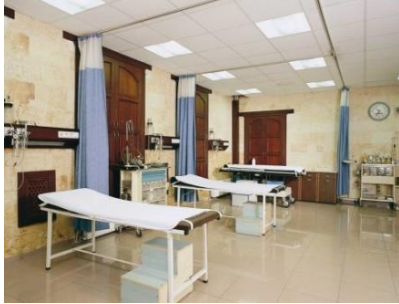Fot. 9. Acil binasının günümüzdeki hali (Uğraş, 2015).

Binanın kuzey cephesine kadar taş tonoz kemerle kaplı olan bir giriş holü bulunmaktadır. Fakat daha önceden bu kısım 1995 yılında alçıpandan düz tavan yapılmak suretiyle kapatılmıştır. Farklı kotlarda bulunan zemin döşemeler ise giriş katında tek kota getirilip seramikle kaplanmıştır. Orijinal katran ağacından latalarla <sup>16</sup> yapılan kat döşemeleri bulunmaktadır. Asma tavan veya yükseltilmiş döşeme yapıldığından dolayı kullanılan mekânların bu ahşap özelliği görülmemektedir. Pencerelemler kemerli olup söveleri kendi orijinal taşından yapılmıştır. Doğramalarda ise ahşap görünümlü PVC kaplama uygulanmıştır. Acil servisteki sonradan yapılmış alçıpan bölme duvarları kaldırılıp orijinal taş duvarlara yapılan eklentiler sökülerek (Fot. 10) geniş bir mekân oluşturulmuş ve raylı kumaş perde sistemi yapılmıştır (Fot. 11- 12).



Fot. 10. Gözlem Odası restorasyon çalışmalarından bir görünüş (Uğraş, 2003).

Binanın pencere kenarları ve dolap bölmelerine ahşap pervazlar uygulanmış olup taş duvarlardaki geçmiş dönemlere ait çeşitli sıva uygulamaları ve kalıntıları temizlenip, pencere kenarları ve dolap bölmelerine ahşap pervaz uygulanmıştır (Restorasyon raporu, 2003).



Fot. 11. Acil Servisin restorasyon sonrası günümüzdeki hali (Uğraş, 2005).

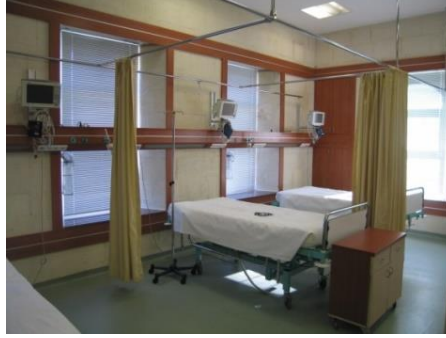

Fot. 12. Gözlem Odası restorasyon sonrası günümüzdeki hali (Aygün, 2018).

Daha önceleri başhekimlik, muhasebe, idare ve doktor dinlenme odası olarak birinci kat kullanılmakta idi. Bu bölümde ise sonradan yapılan bütün

<sup>16</sup> Dar ve kalınca tahta.

duvarlar kaldırılıp modern bir yoğun bakım ünitesine dönüştürülmüştür (Fot 13). Acil Servis bölümünde hastane yataklı servislere bağlantıyı sağlayan, bahçeye açılan ikinci bir kapı daha mevcuttur.



Fot. 13. Yoğun Bakım ünitesi restorasyon sonrası günümüzdeki hali (Uğraş, 2005).

### 3.2.Yataklı Servis Binası Mimari Özellikleri ve Restorasyon Müdahaleleri

Amerikan Hastanesi'nin ikinci binası ise; ameliyathanelerin, yataklı servislerin, radyoloji servisi ve doğum servisinin bulunduğu 1.220 m<sup>2</sup> oturumu ve toplamda 3.660 m<sup>2</sup> kullanım alanı olan bölümdür. Bu bölüm 3 katlı bir yapıdır (Fot. 14, 15, 16). Yapıldığı tarihten itibaren Antep halkına hizmet veren Kolektepe'de Kurulu olan o zamandaki Tıp Fakültesi (Antep Harbi sonrasında kapanmıştır) öğrencilerinin staj yapmalarına imkân sağlayarak verdiği hizmetlerden dolayı önem taşımaktadır. H planlı olan bu binaya orta kattan üstü kemerli taç kapı girişinden girilmektedir (Fot 16). Bu giriş siyah ve beyaz atlamalı bazalt taş ile belirginleştirilmiştir. Binanın giriş saçağı ise taş ustası Mehmet Devamlı tarafından 1960'lı yıllarda yapılmıştır. Bina Gaziantep yöresine ait keymık<sup>17</sup> taşından yapılmış olup yığma bir binadır. Tüberküloz<sup>18</sup> hastalarının güneşlenmesi ve hava alması için binanın güneye bakan kollarına H planının ortasındaki odalara balkonlar yapılmıştır (Şekil 4).

Ameliyathane hizmetlerinin zamanın şartlarına göre daha hijyenik yapılabilmesi için 1998 yılında betonarme ek bina yapılmıştır. Mozaik, Gaziantep yöresinde cephe kaplamalarında kullanıldığından dolayı betonarme olarak yapılan bu eklentilerin cephelerinde de mozaik kullanılmıştır. Hastanenin restorasyonu yapılırken Koruma Kurulu'nun tavsiyesi ile bu mozaik ve sıva kaplamaları sökülerek derzli sıva yapılmış olup açık sarı renge boyanmıştır. Hastanenin iç mekânlarında zemin kaplama malzemesi olarak kullanılan mozaiklerin üzerleri ise anti bakteriyel PVC kaplanmıştır. Duvarlardaki sıvalar tamir edilerek genelde boyanmış bazı odalar ise duvar kağıdı kaplanmıştır. Sağlık sektörü sürekli gelişme

<sup>17</sup> Dış cephede kullanılan yöresel yapı malzemesi Gözenek yapısı az, fazla su emmeyen kalker sınıfında yer alan sert beyaz taştır.

<sup>18</sup> Verem hastalığı.





Fot. 15. Radyoloji Bölümü (Aygün, 2018).

Arazinin içerisinde değişik zamanlarda açılan birden fazla su kuyusu bulunmaktadır. Günümüz mevcut durumda ise 45 metre derinliğinde bir su kuyusu bulunmaktadır. Yapı içerisinde çeşitli alanlarda su sarnıçları bulunmaktadır. Geçmişte kar ve yağmur suları bu sarnıçlarda<sup>19</sup> toplanıp hastanenin su ihtiyacını karşılamak üzere kullanılmakta idi. Hastanenin ilk yıllarında su kuyularından su temin etmeye yarayan iki adet rüzgârla çalışan pervane bulunmaktadır. Bu pervaneler zamanla sökülüp hastane dışında başka yerlere taşınmıştır.

Günümüzde idare binası olarak kullanılan ve eski başhekim lojmanı olan bina (Fot. 16), hastanenin bu parselindeki 3 üncü taş binasıdır. 1998 yılında binanın dış cephesinde bulunan taş duvarlar olduğu gibi korunup, ahşap olan iç döşemeleri komple sökülmüş, iç mekâna 3 katlı betonarme bina yapılmıştır.

### **3.3. Poliklinik A Blok Binası Mimari Özellikleri ve Restorasyon Müdahaleleri (Dr. Ertan Dumanlı Poliklinik Binası)**

Gaziantep Tepebaşı Mahallesi'nde bulunan ve yıllardır sağlık hizmeti veren hastane kompleksi içerisinde bulunan bu yapı (Fot. 17), 2004-2005 yıllarında yapılmıştır. Gaziantep ilinin ihtiyacı olan diyaliz hastalarının tedavi edileceği bir merkez olarak planlaması yapılan ve inşaat yapımı sırasında o günün şartlarına göre poliklinik olarak revize edilen plana göre inşaatı tamamlanan bina 11.6.2005 tarihinde hizmete açılmıştır. Binanın yapılması için gayret gösteren ve yakın zamanda vefat eden Sağlık Eğitim Vakfı Sağlık Kurulu başkanı Dr. Ertan Dumanlı anısına ismi bu binaya verilmiştir.

---

<sup>19</sup> Doğal olarak bulunan ya da özel olarak yapılmış, kullanılmak üzere yağmur sularını biriktirmeye yarayan yeraltı su deposu





Fot. 16. Yataklı Servis binası (Aygün, 2018).



Fot. 17. Poliklinik A Blok binası (Uğraş, 2005).

Planlama aşamasında bölgenin sit alanı içerisinde olması sebebi ile tarihi doku ve 13.650 m<sup>2</sup> olan arsası içerisindeki yeşil alanın bozulmaması için gereken özenin gösterilmesine dikkat edilmiştir. Arsa içerisindeki bütün ağaçlar tek tek tespit edilerek kayıt altına alınmış ve en az ağaçlı olan bölge seçilerek, Adana Kültür ve Tabiat Varlıklarını Koruma Kurulu'nun da onayı alınarak şu anki yerine yapılmasına karar verilmiştir. Yapılmış olan binanın, eski doku içerisinde sivrilmemesine, bina kotu olarak mevcut yapılardan yüksek olmamasına ve yakınında bulunan eski lojman binasına ve 50 tonluk su sarnıcına zarar vermemesine de ayrıca özen gösterilmiştir. Bina yapılırken mevcutta var olan eski müstahdem lojman binalarından yeni binaya geçiş A blok binasının merdiven sahanlığından sağlanmıştır.

Poliklinik, Dağlı Ömer Sokak ile Emir Sokağın kesiştiği yerde, şema olarak kare ve dikdörtgen planlı iki merkezin arasına yerleştirilen merdiven ve asansörlerle geçişin sağlandığı ara bölmenin eklendiği bir planda tasarlanmıştır (Şekil 5). Projede koridor olması gereken yerler geniş tutularak bu kısımların hasta bekleme salonu olarak kullanılması sağlanmıştır (Restorasyon raporu, 2003). Yakında bulunan ve yaz aylarında soğuk depo olarak kullanılan mağara ise kafeterya haline getirilip kullanılmaya başlanmıştır (Fot. 18) (Restorasyon raporu, 2003).

Binada her türlü haberleşme, çağrı sistemi, günün en son teknolojisine uygun şekilde donatılarak yapılmaktadır. Havalandırma, ısıtma ve soğutma ile yangın algılama sistemi yapılmış olup hastalardan alınan kan numunelerinin laboratuvara transferi borularda ki basınçlı havayla otomatik olarak yapılmaktadır. Standartlara uygun sedye asansörü ve ferforje korumalı yolcu asansörü yapılmıştır. Kat yüksekliği 3.50 m olan yapının arazinin eğimli olması sebebi ile zemin katta, merdiven sahanlığında ve 2. katta hastane binası ile irtibatı sağlayan 3 giriş kapısı bulunmaktadır. Katlarda değişik poliklinik odaları, hasta müracaat bankoları, hasta bekleme mahalleri, tuvalet - lavabo bölümleri yapılmış olup her alanın doğal ışık alması sağlanmıştır (Restorasyon raporu, 2003).

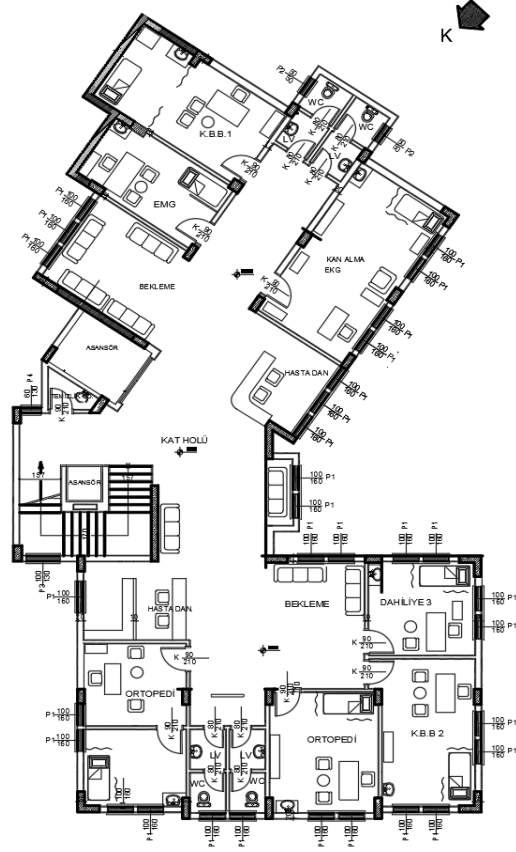


Fot. 18. Poliklinik A blok binası ve kafeterya (Aygün, 2018).



Fot. 19. Poliklinik A blok binası iç mekân (Uğraş, 2005).

Bu arada yıllardır kullanılmayan iki katlı hemşire lojmanları (Fot 20) restore edilerek kullanılmaya başlanmıştır. Keymık taşından yapılmış olan binanın çürüyen taş blokları çürütme yöntemi ile yenilenmiş, çürümüş olan ahşap merdiven komple yenilenmiştir. Sonradan yapılmış sıvalar sökülerek duvarlar orijinal haline göre temizlenmiştir. Çürüyen ahşap pencereler, ahşap görümlü PVC pencereler ile değiştirilmiştir. Zemin döşemeleri laminat parke yapılmıştır. Her katı 350 m<sup>2</sup> olan 3 katlı bina betonarme karkas olarak yapılmıştır.



Şekil 5. Poliklinik A blok zemin kat planı (Uğraş, 2001).



Fot. 20. Restore edilen hemşirelik lojmanları (Aygün, 2018).




### 3.4. Poliklinik B Blok Binası Mimari Özellikleri ve Restorasyon Müdahaleleri

Sağlık Eğitim Vakfına ait 6.300 m<sup>2</sup>'lik alan içerisinde bulunan 618 m<sup>2</sup> oturma alanlı bodrum, zemin ve 3 normal kattan oluşan, Şahinbey ilçesi Tepebaşı Mahallesi pafta 1972 parsel 7 de kayıtlı bulunan, Gaziantep'in tescilli taş yapılarından (Fot 21). Bu poliklinik binasına ait yeşil bahçe içerisinde dinlenme mekânları, kafeterya, mescit, güvenlik odası, basketbol ve tenis sahaları ile birlikte otopark bulunmaktadır. Yapının etrafı yüksek taş duvarlarla çevrilidir.



Fot. 18. Poliklinik B blok (Aygün, 2018).

1870'li yıllarda yapılmış olan poliklinik binası, 1910 yılında eğitim amaçlı kızlar mektebi olarak kullanılmıştır (Fot 22). 1900'lü yılların başında bina bir yangınla tamamen yanmış ve aynı yerinde daha büyütülerek şimdiki bina inşa edilmiştir. Bitişik parselde bulunan hastanenin zamanla gelişmesine bağlı olarak bina eczacılık okulu, tıp fakültesi ve hemşirelik okulu olarak kullanılmıştır. Dönem dönem binanın bazı bölümleri personel ve doktor lojmanı olarak da hizmet etmiştir. Şimdi ise bu yapı Amerikan Hastanesi Poliklinik B Blok binası olarak hizmet vermektedir.



Fot. 19. Kızlar mektebi olduğu yıllarda girişteki öğrencilerin bir fotoğrafı, 1910 (Uzun, T. arşivi)





Fot. 21. B Blok güney cephesindeki giriş (Aygün, 2018).

Poliklinik binasının taş yapısı ve bulunduğu konum itibarıyla şehrin yüksek tepelerinden birinin üzerinde olduğundan ötürü kent silüetinde dikkat çekici bir noktada bulunmaktadır. Yapının çatı altındaki kornişler, pencere söveleri ve binanın kademeli kütlesi ile B blok monümantel bir görünümündedir. B blok güney cephesindeki girişe yarım daire formlu yüksek bir ana dış merdivenle ulaşılmaktadır. Kemerli pencere sövelerinde ve bina köşelerinde kullanılan kısa ve uzun taşlar cephe yüzeyindeki taşlardan dışarıya çıkartılarak zarif bir görünüş oluşturur (Fot 24). Binanın mimarı bilinmemekle birlikte pencere sövelerinin birinin üzerinde mimarın arması taşa işlenmiş olarak günümüzde halen B blok cephesinde durmaktadır (Fot 25).



Fot. 22. B blok güney cephesindeki taşa işlenmiş arma (Uğraş, 2018).



Fot. 23. B Blok çatı ve bacalarını gösteren görünüş (Uzun, T. arşivi)



Fot. 27. Özgün baca dokusu ve çatı örtüsü (Uğraş, 2015)

Yapı içerisindeki merdiven ise yarım daire şeklinde olup bazalt taşlardan yapılmıştır. Merdiven korkulukları ise bloklar halinde yekpare taşlardan yapılarak bütünlük sağlanmıştır. Ayrıca binanın birinci katına dışarıdan ulaşma imkanı sağlayan merdiven iki kollu bir yapıya sahiptir. Bozulan ve çatı (Fot 28) altından yapılan çeşitli desteklerle ayakta durabilen çatının ahşap makaslarla takviye edilerek yenilenmesi sağlanmıştır.

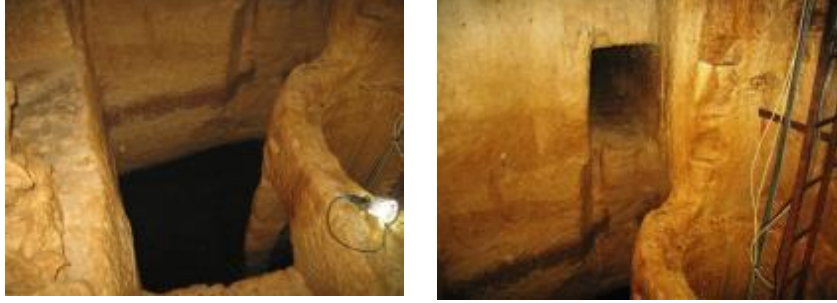

Fot. 28. B Blok çatı içi (Uğraş, 2013).

Poliklinik bahçesi içerisinde üç adet su kuyusu bulunmaktadır (Fot. 29). Bu kuyulardan biri batı tarafındaki kanadın içerisinde yer almaktadır. Kuyuya inen merdiven ve buradaki genişleme alanında livas mevcuttur. Bu livaslar <sup>20</sup> aracılığıyla yapıya şehrin su kanalları yoluyla su taşınmaktadır.

<sup>20</sup>Yeraltı su kanalı, bu kanallar aracılığıyla kaynağından çıkan içme suyu kentin içindeki yeraltı yollarından giderek yapılara taşınmaktadır. Gaziantep Livasları OBRUK Mağara Araştırma Grubu tarafından belgelenmiş ve haritalanmıştır. Gaziantep Büyükşehir Beld.başkanı Fatma Şahin öncülüğünde bu livas ve kastellerin UNESCO Dünya Mirası Listesi'ne alınması için resmi başvurusu yapılmıştır. <http://www.obruk.org/node/1811>





Fot. 29. Poliklinik bahçesi içerisindeki su kuyusunun içi (Uğraş, 2006).

Amerikan Hastanesinin kurulmasına vesile olan ve burada yaşayıp çevre halkına hizmet etmiş olan kurucu doktorların (Fot. 30) mezarları bu bahçe içerisinde bulunmaktadır (Fot. 31).



Fot. 30. Hastanede görevli ekip ve bir hastaya ait fotoğraf, 1945 yılları (Uzun, T. arşivi).



Fot. 31. Poliklinik bahçesinde bulunan temsili mezarlık (Aygün, G. 2018).

#### 4. Sonuç

Özetle Amerikan Hastanesi 1879'da Amerikan BOARD Komisyonunun sağlık öncelikli olmak üzere, misyonerlik faaliyetlerini yürütmek için kurdukları en önemli kurumlardandır. Kuruluş tarihinden itibaren Amerikan Hastanesi, Gaziantep de belirli aralıklarla sürdürdüğü çalışmaları günümüze kadar devam ettirmiştir. Tadilat ve restorasyon raporları ile özgün fotoğraflarına dayanarak incelenen Gaziantep Amerikan Hastanesi kuruluş tarihçesinden itibaren , ele alınarak günümüz durumu hakkında mimari değerlendirmeler yapılmıştır.

Sonuç olarak; Amerikan Hastane binasında yapılan tadilatların ve restorasyon çalışmalarının, binanın özgün yapısına ve dış görünümüne tesir edecek nitelikte olmadığı, aksine daha uzun yıllar kullanımına izin verecek şekilde binanın ömrünü uzatmaya yönelik hedeflerle yenilediği, bu yenilenmelerin yapıların ait olduğu dönem ve mimari özelliklerini tahrip eden veya bunları değiştirici müdahaleler olmadığı gözlemlenmiştir. 1879 yılında kurulan Gaziantep Amerikan hastanesi bölgenin ve Ortadoğu'nun en gelişmiş modern hastanesi ünvanına sahip olmuştur. Farklı zamanlarda yenilenen hastane, 2019 yılına dek Sağlık ve Eğitim Vakfına (SEV) <sup>21</sup> bağlı olarak, 2019 yılının Mart ayından itibaren ise MMT (Mehmet Murat Taşdelen) Sağlık Kuruluşuna bağlı olarak günümüzde de Gaziantep'te kent sağlığı hizmetini devam ettirmektedir.

#### 5. Kaynaklar

AYGÜN, G., 2018, *Kişisel Fotoğraf Arşivi*

BOA, R-29-02-1328, Gömlek No:86,sıra no:5: Yer: HR. HMŞ. İŞO

BOA, Fon: HR. İM. Kutu:139 Gömlek no:76,sıra no: 0

BOA, tarih: 18.03.1924, Fon: HR.İM.,Kutu no:100 gömlek no:22,sıra no:0

BCA, tarih: 13.10.1961, Fon:30-18-1-2 Kutu:162, Gömlek no:53,sıra no:3

BCA, tarih: 25.07.1972, Fon:30-18-1-2 Kutu:286, Gömlek no:62,sıra no:7

<sup>21</sup> "SEV": Sağlık ve Eğitim Vakfı, SEV,1968 yılında İzmir, Tarsus ve Üsküdar Amerikan Liseleri (Amerikan Board Okulları) mezunları tarafından kurulmuştur. Çoğunluğu Amerikan Board Okulları mezunlarından oluşan Mütevelli Heyeti ve heyetin seçtiği Yönetim Kurulu tarafından idare edilen SEV' de, Mütevelliler ve Yönetim Kurulu üyeleri gönüllü olarak hizmet vermektedir. Türkiye de SEV' e bağlı 8 kurum vardır. Bunlar; Üsküdar Amerikan Lisesi, İzmir Amerikan Koleji, Tarsus Amerikan Koleji, Özel SEV Lisesi, İzmir SEV İlköğretim Kurumları, Üsküdar SEV İlköğretim Kurumları, Tarsus SEV İlköğretim Kurumları, SEV Yayıncılık Eğitim ve Ticaret A.Ş. (Redhouse) Redhouse Yayınevi, Sağlık ve Eğitim Vakfı'na bağlı şekilde yeniden yapılanarak 1996 yılında SEV Matbaacılık ve Yayıncılık Eğitim Ticaret A.Ş. (SEV-YAY) adını aldı. SEV-YAY, Redhouse Sözlükleri'nin varisi olarak sözlük yayıncılığı alanında faaliyet göstermektedir. (SEV, 1968)

- DOĞU, K. 2009, 11 02. *Antepress*. Kasım 25, 2018 tarihinde *Antep Amerika'nın nesi olur?* Web kaynağı: <http://www.antepress.com/antep-amerikanin-nesi-olur/> Erişim: Kasım 2018
- FENDOĞLU, D. D., 2018, *Osmanlı-Abd Arasındaki Ticarî İlişkiler*. Kasım 25, 2018 tarihinde Türk Tarihi ve Kültür Araştırmaları: <https://www.altayli.net/osmanli-abd-arasindaki-ticari-iliskiler.html> Erişim: Kasım 2018
- Restorasyon Raporu, 2003, Adana Kültür ve Tabiat Varlıklarını Koruma Kurulu,
- SÖZEN, M., 1984, *Cumhuriyet Dönemi Türk Mimarlığı 1923-1983*, Türkiye İş Bankası Kültür Yayınları, Ankara,
- THE ORIENT, *Medical Missionary Work*, vol. IX. Extra Bible House, March 8, Constantinople 1922, s. 24
- TAŞKIN, F, 2017, *Diyarbakır'da Bir Misyoner Hastanesi: Diyarbakır Amerikan Hastanesi 1908-1915*, Journal of History and Future, December 2017, Volume 3, Issue 3,s:110-122.
- UĞRAŞ, M. A. 2001, *Mimar Mehmet Akif Uğraş'ın mimari proje arşivi*, Gaziantep.
- UĞRAŞ, M. A. 2000-2015, *Kişisel fotoğraf arşivi*,
- UZUN, T. *Kişisel Fotoğraf Arşivi*,
- UZUN, T., & Karabeyeser, M. 2018, *Gaziantep Tren Garı ve Yeniden İşlevlendirme Önerileri Üzerine Bir Değerlendirme*, FSM İlmî Araştırmalar İnsan ve Toplum Bilimleri Dergisi, sayı: 12, 309 - 347, <http://dergipark.gov.tr/download/article-file/607412>
- UZUN,T., 2008, *Geç Osmanlı - Erken Cumhuriyet Dönemi Mimarlık Pratiğinde Bilgi ve Yapım Teknolojileri Değişimi Erken Betonarme İstanbul Örnekleri: 1906-1930*, Doktora Tezi, Yıldız Teknik Üniversitesi, FBE Mimarlık Ana Bilim Dalı Mimarlık Tarihi ve Kuramı Programı, İstanbul.
- YAKAR, D. H., 2015, *II. Abdülhamit Albümlerinde Ayıntab Rrumkale ve Halfeti* Gaziantep: Şehitkamil Belediyesi.
- YÜCE, B. 2010, *Osmanlı Son Dönemi İle Erken Cumhuriyet Dönemi Arasında Gaziantep'te Mimari Dokunun Değişimi 1839-1950*, İstanbul Teknik Üniversitesi, Fen Bilimleri Enstitüsü, Yüksek Lisans Tezi.
- JOHNSON, B., 2008, *Şifahane*, SEV Amerikan Hastanesi Yayınları, Gaziantep
- İnternet erişimleri (25 Kasım 2018) :**
- URL 1 MMT Amerikan Hastanesi Tarihçesi,  
<http://www.mmtamerikan.com/Tarihce>
- URL 2 İstanbul Amerikan Hastanesinin web sayfası

<http://www.amerikanhastanesi.com.tr/Kurumsal.aspx?PageID=5>

URL 3 Sağlık ve Eğitim Vakfı SEV 1968

<https://www.sev.org.tr/>

URL 4 Amerikan Yönetim Kurulu Arşivi

<http://www.dlir.org/arit-american-board-archives.html>

URL 5 <http://www.obruk.org/node/1811>

### **Teşekkür:**

1999 - 2015 yılları arasında Gaziantep Amerikan Hastanesi mimarı ve restorasyon restitüsyon rölöve projeleri müellifi, Proje Mimarı M. Akif Uğraş'a, belge paylaşımı ve değerli katkılarından ötürü teşekkürü bir borç biliriz.